Retinitis pigmentosa

Makuladegeneration

Univ. Prof. Dr. Claudette Abela-Formanek

Das Auge

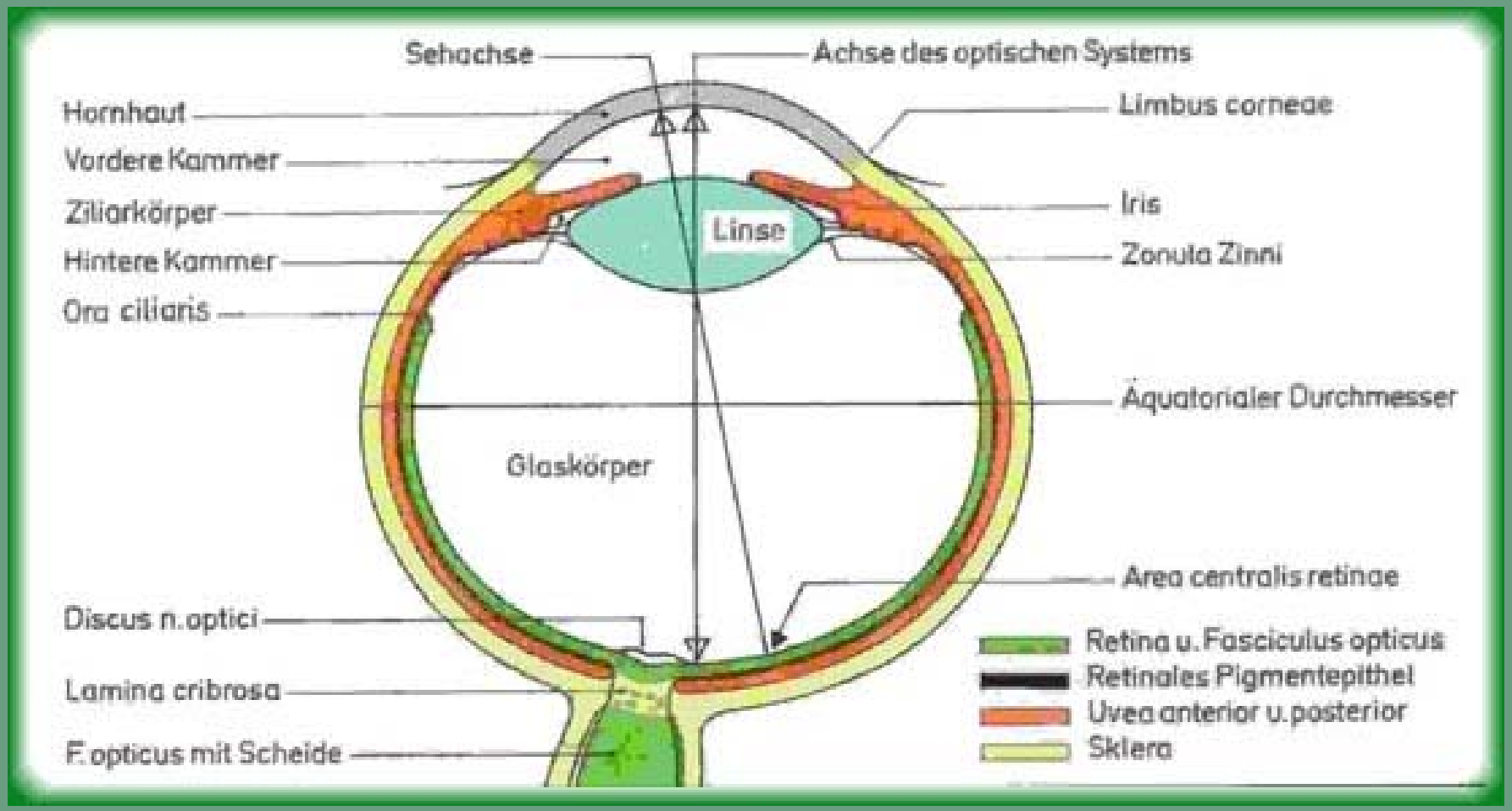

C. Abela-Formanek

Die Retina

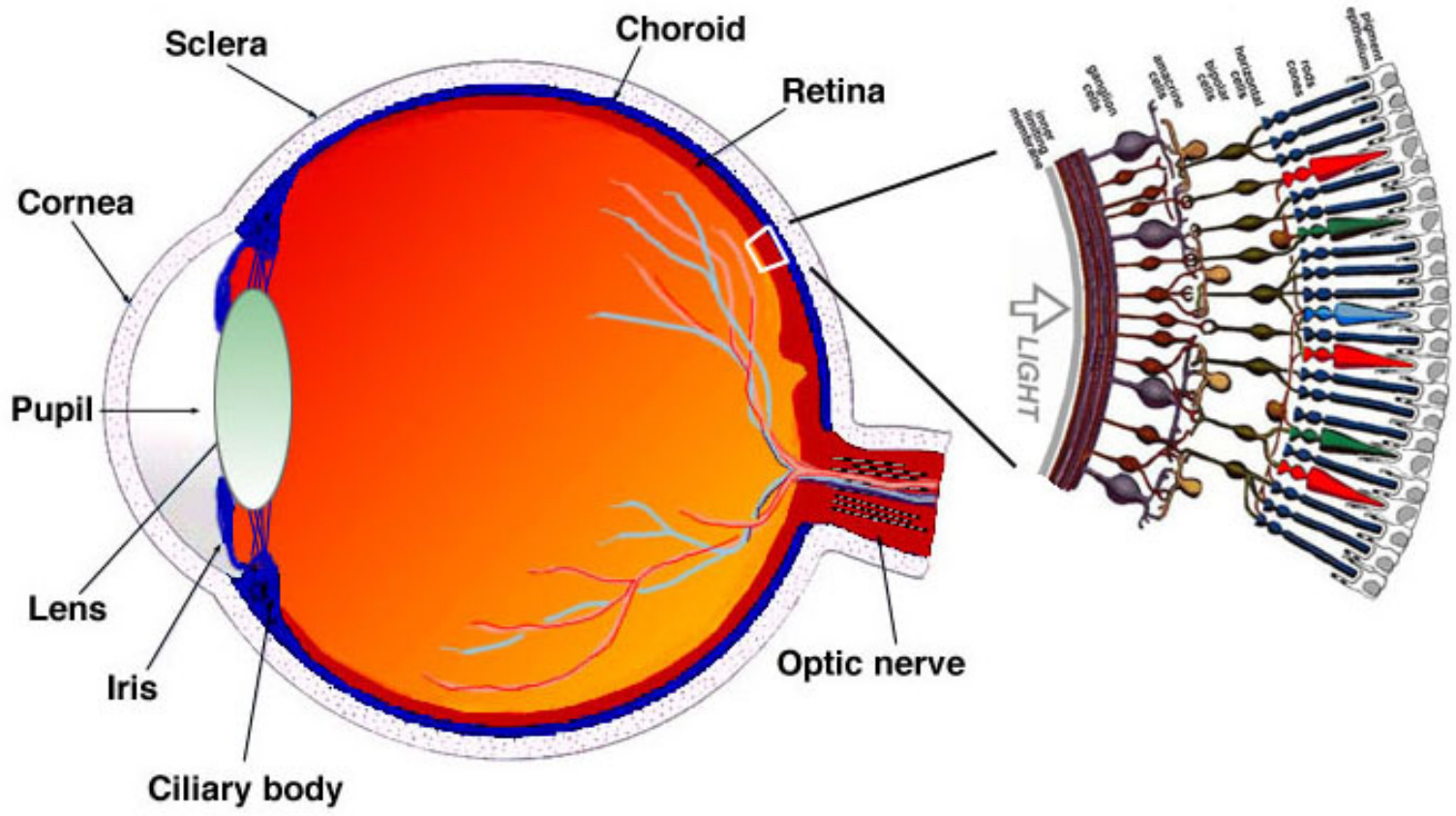

Fig. 1.1. A drawing of a section through the human eye with a schematic enlargement of the retina.

Die Retina

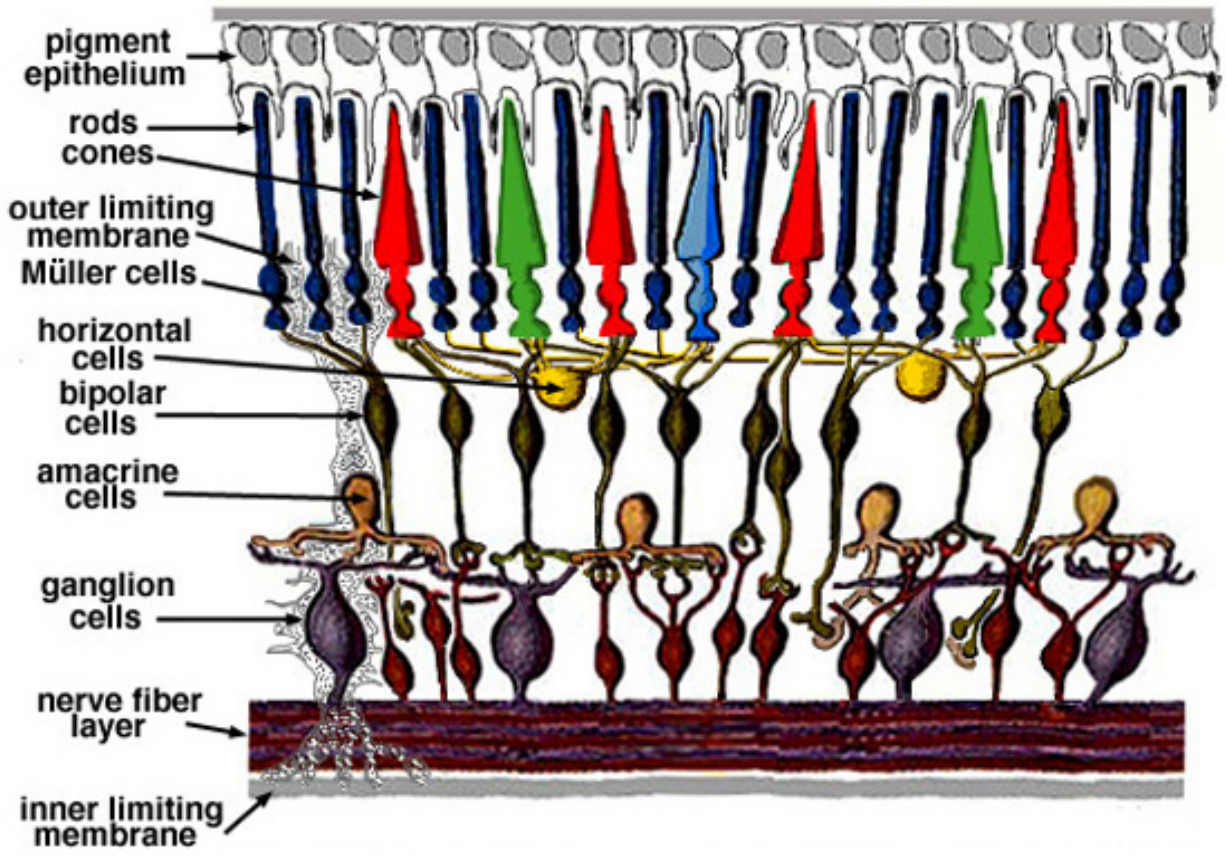

Fig. 2. Simple diagram of the organization of the retina.

Die Retina

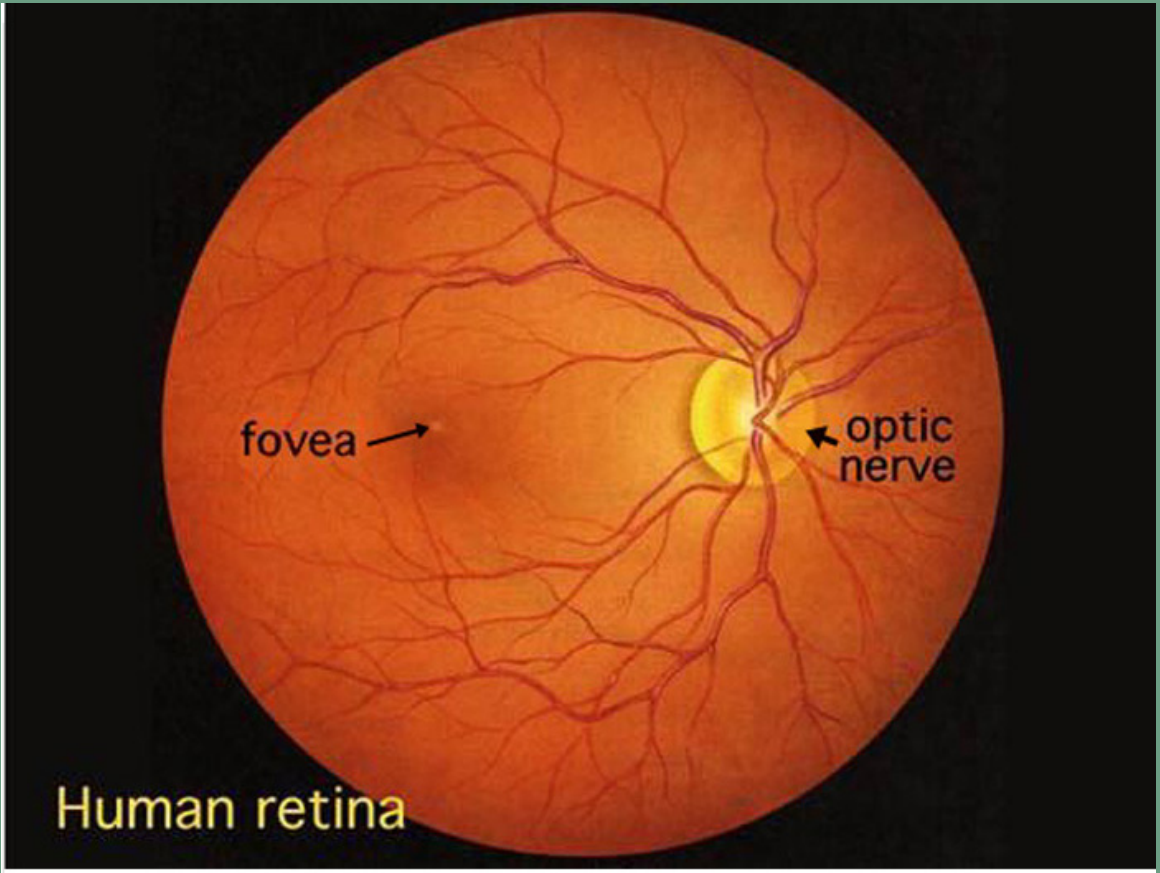

Fig. 1. Human retina as seen through an opthalmoscope.

C. Abela-Formanek

Retinitis pigmentosa
Definition

- Retinitis pigmentosa (RP) ist die Bezeichnung für eine Gruppe von erblichen Augenerkrankungen, die eine Zerstörung der Netzhaut (Retina) zur Folge hat.

- Weltweit leiden etwa 3 Millionen Menschen – in der Bundesrepublik Deutschland etwa 30.000 bis 40.000 – an einer der verschiedenen Formen der RP.

- Diese zur Zeit noch unheilbare Krankheit ist eine der häufigsten Ursachen des Sehverlustes im mittleren Erwachsenenalter.

Syndrome
Sonderformen der Retinitis pigmentosa und andere Netzhautdegenerationen

- die primäre Retinitis pigmentosa:
  - Erblich bedingt
- die assoziierte Retinitis pigmentosa:
  - u.a. Usher Syndrom
- die Pseudo-Retinitis pigmentosa:
  - Entzündungen, Vergiftungen

Ursache

- ein allmählicher Untergang der Lichtsinneszellen (Photorezeptoren) der Netzhaut des Auges, meist zunächst der für Nacht- und Dämmerungssehen verantwortlichen Stäbchen,

- später auch der für das Lesen und das Farbsehen wichtigen, im Zentrum der Netzhaut befindlichen Zapfen.

Autosomal-dominante Vererbung

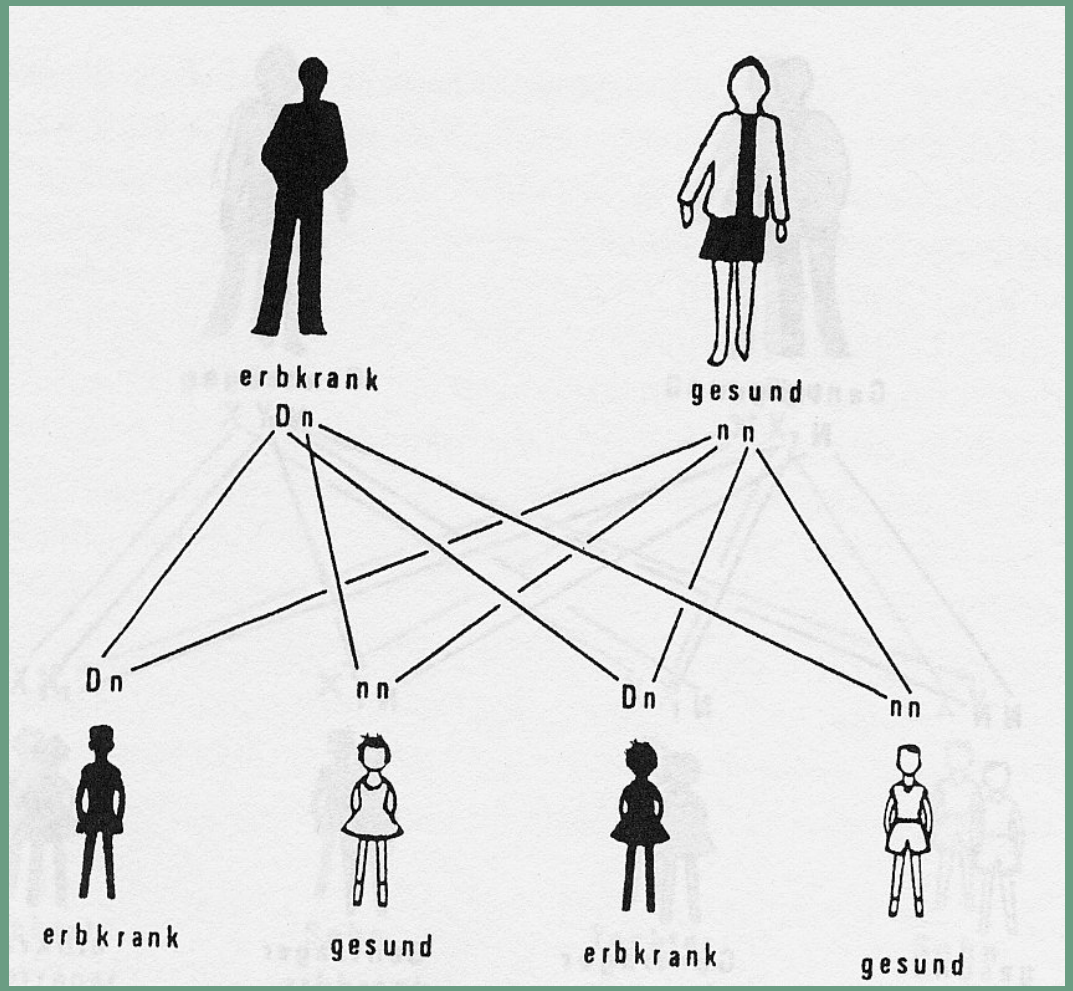

C. Abela-Formanek

Autosomal-rezessive Vererbung

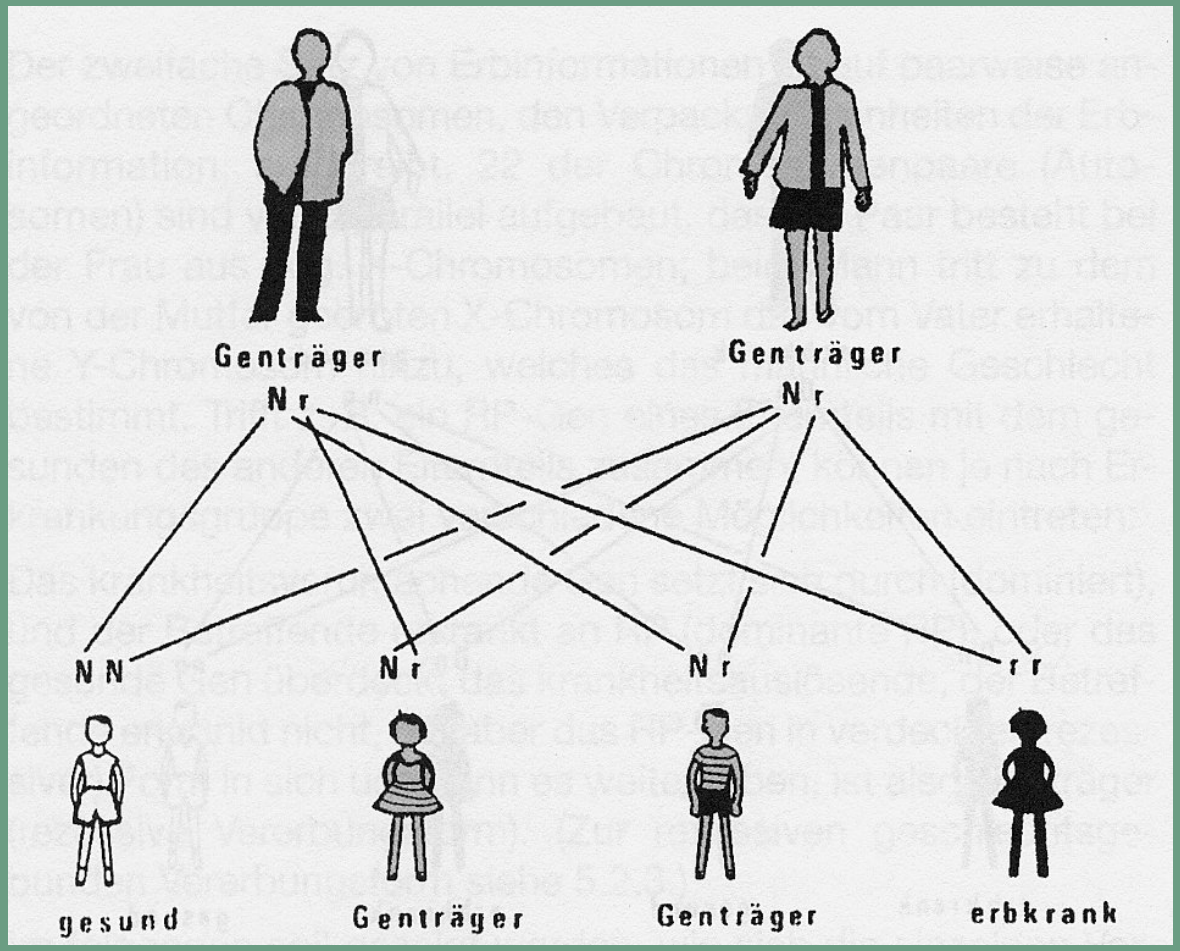

C. Abela-Formanek

X-chromosomal rezessive (geschlechtsgebundene) Vererbung

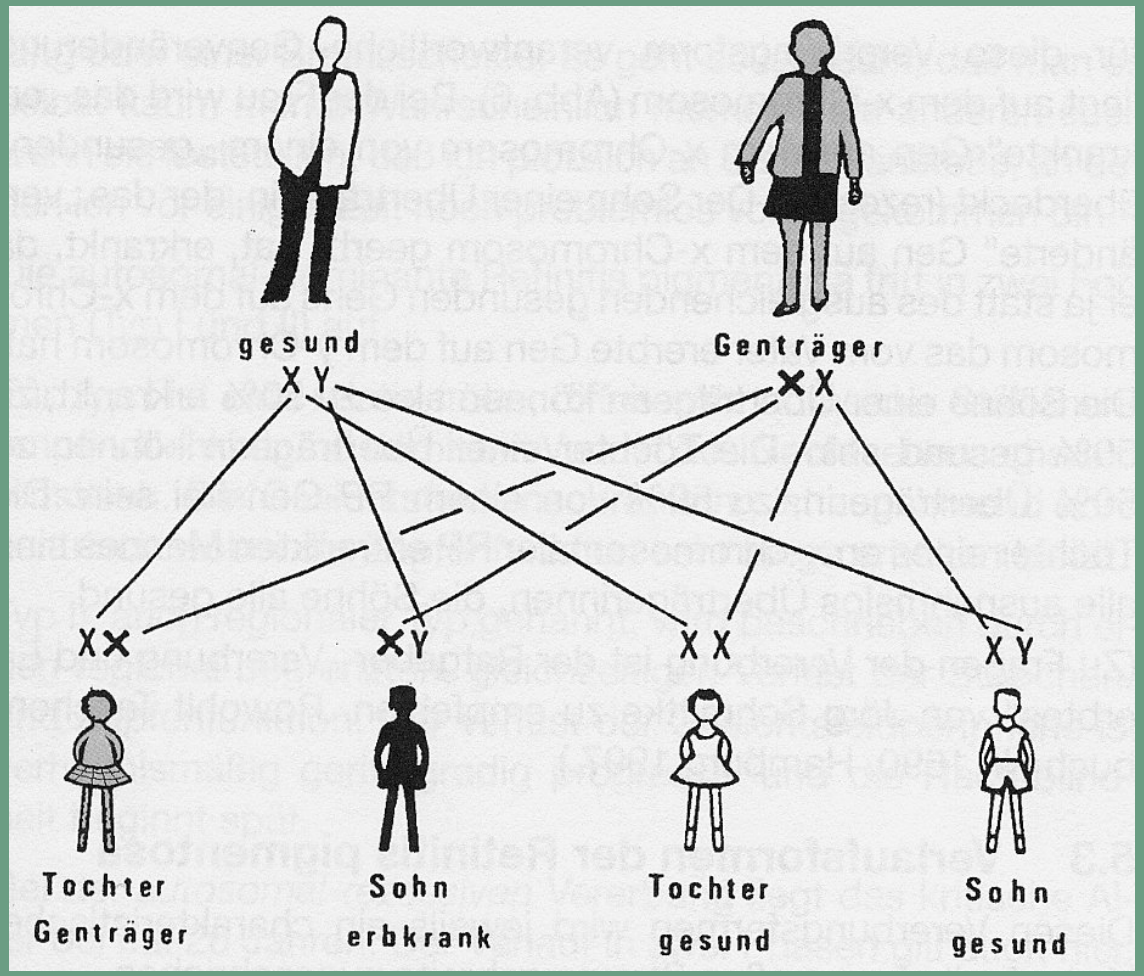

C. Abela-Formanek

Verlauf

- verläuft schleichend bzw. schubweise und erstreckt sich meistens über Jahrzehnte hinweg.
- Nachtblindheit meistens im Jugendalter – mittleren LJ
- Verengung des Gesichtsfeldes
- Störung des Kontrast- und Farbsehen
- Verschlechterung der Sehschärfe

Verlauf

- Allmähliches nachlassen der Sehkraft
- nicht selten bis hin zur Erblindung.
- Diese Entwicklung ist mit beruflichen und privaten Nachteilen und dadurch mit einer starken psychischen Belastung verbunden.
- Grauer Star (Linsentrübung) und Retinitis pigmentosa
  - Bei ca. der Hälfte aller RP-Patienten entwickelt sich im Erwachsenenalter eine Linsentrübung, ein sog. grauer Star oder eine Katarakt.

Untersuchungsmöglichkeiten

- Netzhautuntersuchung
- Sehkraftbestimmung
- Gesichtsfelduntersuchung
- Farbtest
- Dunkeladaptation
- ERG Test (Elektrophysiologie)

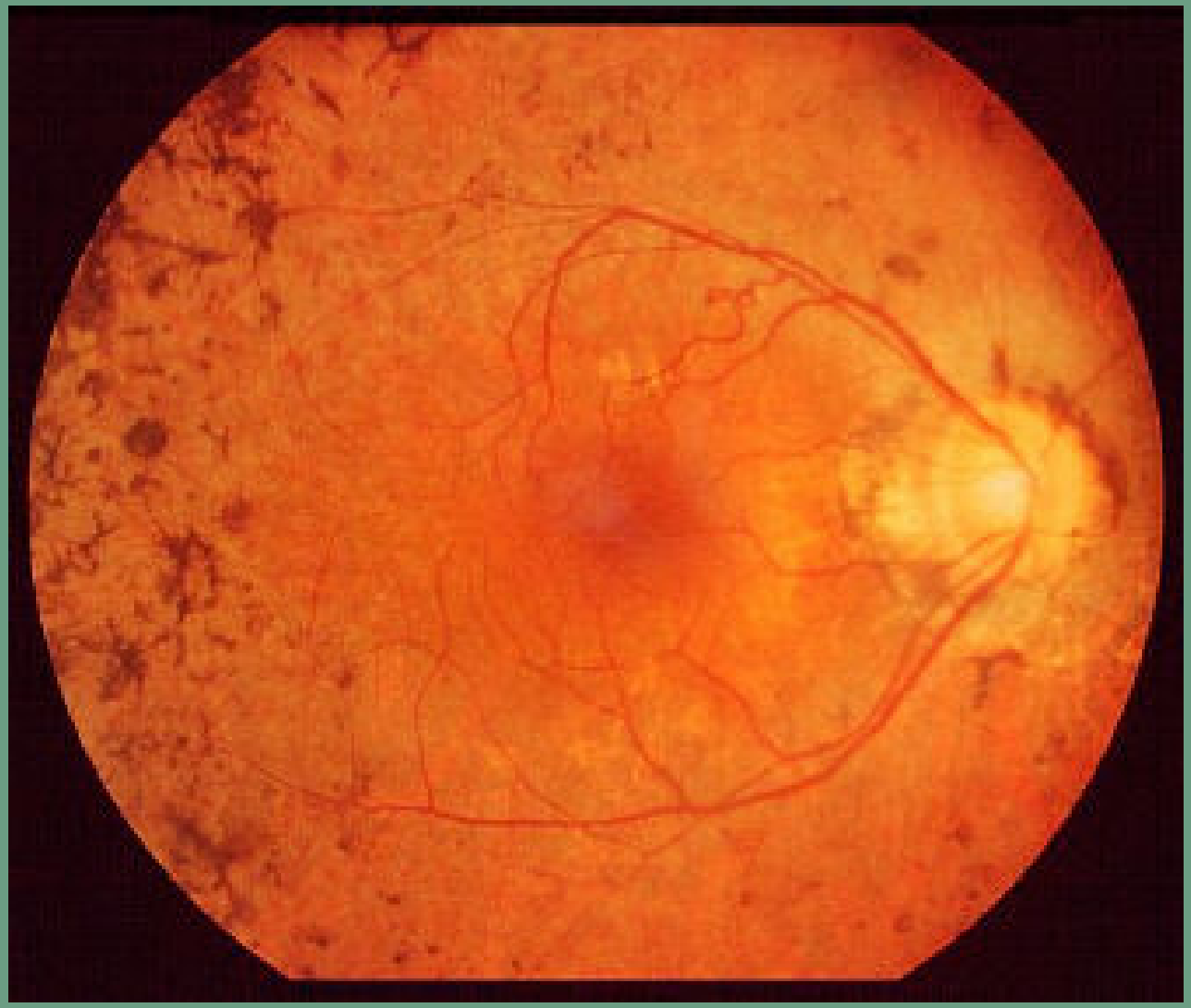

C. Abela-Formanek

Fig. 24. A view of the fundus of the eye and of the retina in a patient who has retinitis pigmentosa.

C. Abela-Formanek

Gesichtsfeld

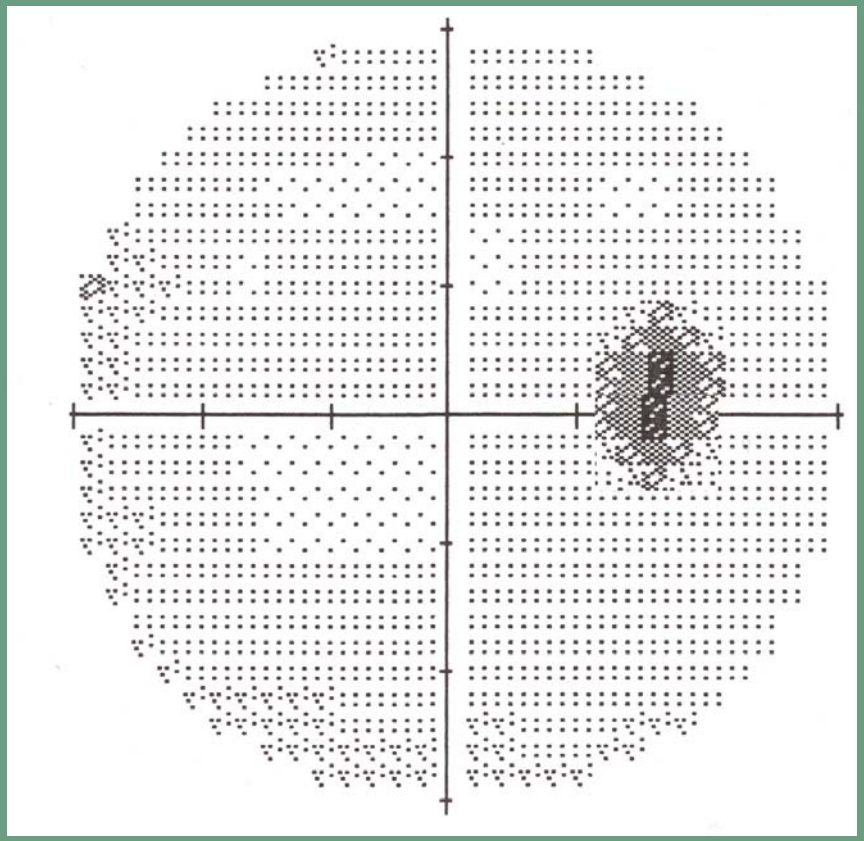



C. Abela-Formanek

Thai dancers seen without retinopathy

Thai dancers seen with retinopathy

C. Abela-Formanek

Tunnelblick

C. Abela-Formanek

Forschung und Therapie

- Gentherapie – Austausch von Erbinformation
- Transplantation – Ersatz erkrankten Gewebes
- Retina-Implant – Implantierbare Sehprothesen für Blinde

Makuladegeneration (MD)

Makuladegeneration (MD) Definition

- MD ist eine Erkrankung, bei der der zentrale Bereich der Netzhaut zunehmend funktionsunfähig wird.
- „Degenerative Netzhauterkrankungen" bezeichnet allgemein all diejenigen Augenerkrankungen, die auf einem Absterben der verschiedenen Zellen der Netzhaut beruhen.

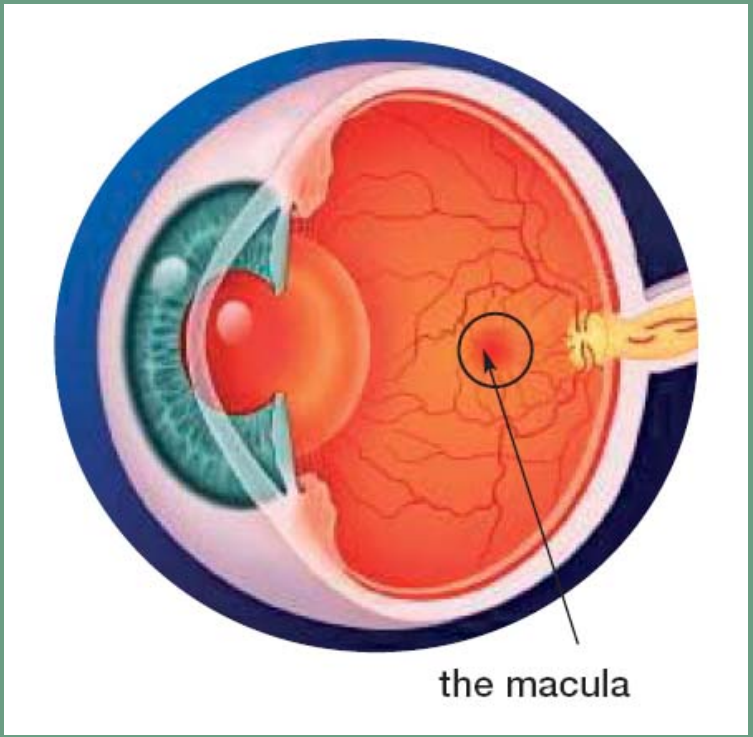

Vorkommen

- In Deutschland leiden 1–2 Millionen Menschen an einer Form der Makuladegeneration.

- Die Bezeichnung „altersabhängige“ oder auch „senile“ Makuladegeneration (AMD) kommt daher, dass die ersten Symptome erst ab dem 45. bis 50. Lebensjahr auftreten und die Wahrscheinlichkeit der Erkrankung mit zunehmendem Alter wächst.

- Die „juvenile“ Makuladegeneration kann dagegen bereits im 10. bis 20. Lebensjahr auftreten und ist der Sammelbegriff für verschiedene Erkrankungen mit ähnlichen Merkmalen.

Ursache

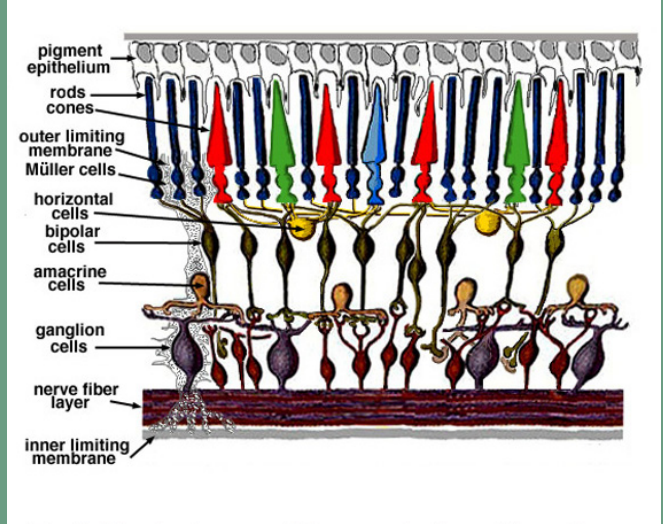

Fig. 2. Simple diagram of the organization of the retina.

- Eine Reihe von erblichen und nicht erblichen degenerativen Netzhauterkrankungen schädigt vor allem das Sehzentrum, die Makula.
- Dabei bleibt das äußere Gesichtsfeld und somit die Orientierungsmöglichkeit des Betroffenen erhalten.
- Nachtblindheit tritt in der Regel ebenfalls nicht ein, da die Stäbchen außerhalb der zentralen Netzhaut funktionstüchtig bleiben.

C. Abela-Formanek

Altersbedingte MD (AMD) Ursache

- Oxidation der Makula
- Atherosklerose
- Risikofaktoren:
  - Rauchen
  - Kardiovaskuläre Erkrankungen
  - UV Licht
  - Hohen Blutdruck
  - Hohes Cholesterin
  - Diabetes mellitus
  - Ernährung
  - Vererbung
  - >50 LJ

Was geschieht bei der AMD? Formen und Stadien

- Zu Beginn zeigen sich oftmals im zentralen Netzhautbereich, der Makula, gelbliche Ablagerungen, sog. Drusen.
- Unregelmäßigkeiten des Pigmentepithels und später auch ausgedehnte Bereiche, in denen überhaupt kein Pigmentepithel mehr vorhanden ist.
- Dieses führt allmählich zu einer mehr oder weniger ausgeprägten Schädigung der Photorezeptoren und beeinträchtigt im fortgeschrittenen Stadium auch die Sehschärfe.
- Die bisher genannten Veränderungen im Rahmen der AMD werden auch als trockene Form der AMD bezeichnet.

Was geschieht bei der AMD? Formen und Stadien

- Bei einigen Patienten (ca. 15%) geschieht jedoch noch mehr.
- Schädigung des Pigmentepithels und der Bruchsche Membran
- durchbrechen der Membran mit Gefäßaussprossungen und Flüssigkeitsaustritten.
- Schließlich kann auch das Pigmentepithel von diesen Gefäßen durchbrochen werden, so dass die Gefäße unmittelbar in und unter die Netzhaut einwachsen. Dieses Gewächswachstum ist häufig mit Blutungen verbundenen. Das Objekt, das man eigentlich fixieren will, kann man dann gerade nicht mehr erkennen. Diese Veränderungen werden auch als feuchte Form der AMD bezeichnet.
- Später vernarben diese Gefäße und der Zustand stabilisiert sich in einem Narbenstadium der Netzhaut, wobei die verbliebene Sehschärfe sehr schlecht ist. .

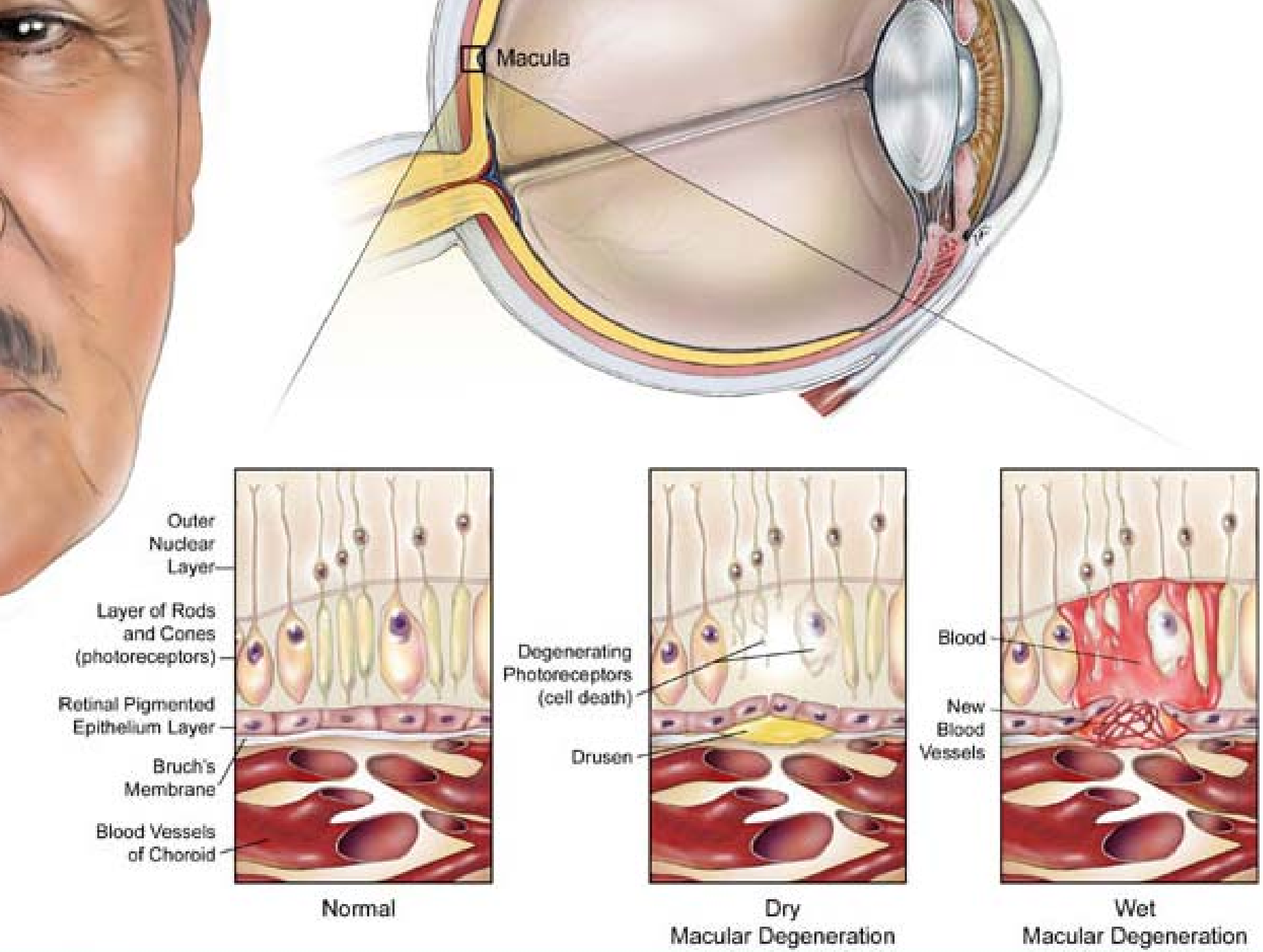
Macula
Outer Nuclear Layer
Layer of Rods and Cones (photoreceptors)
Retinal Pigmented Epithelium Layer
Bruch's Membrane
Blood Vessels of Choroid
Normal
Degenerating Photoreceptors (cell death)
Drusen
Dry Macular Degeneration
Blood
New Blood Vessels
Wet Macular Degeneration

Beginnende MD

C. Abela-Formanek

Trockene MD

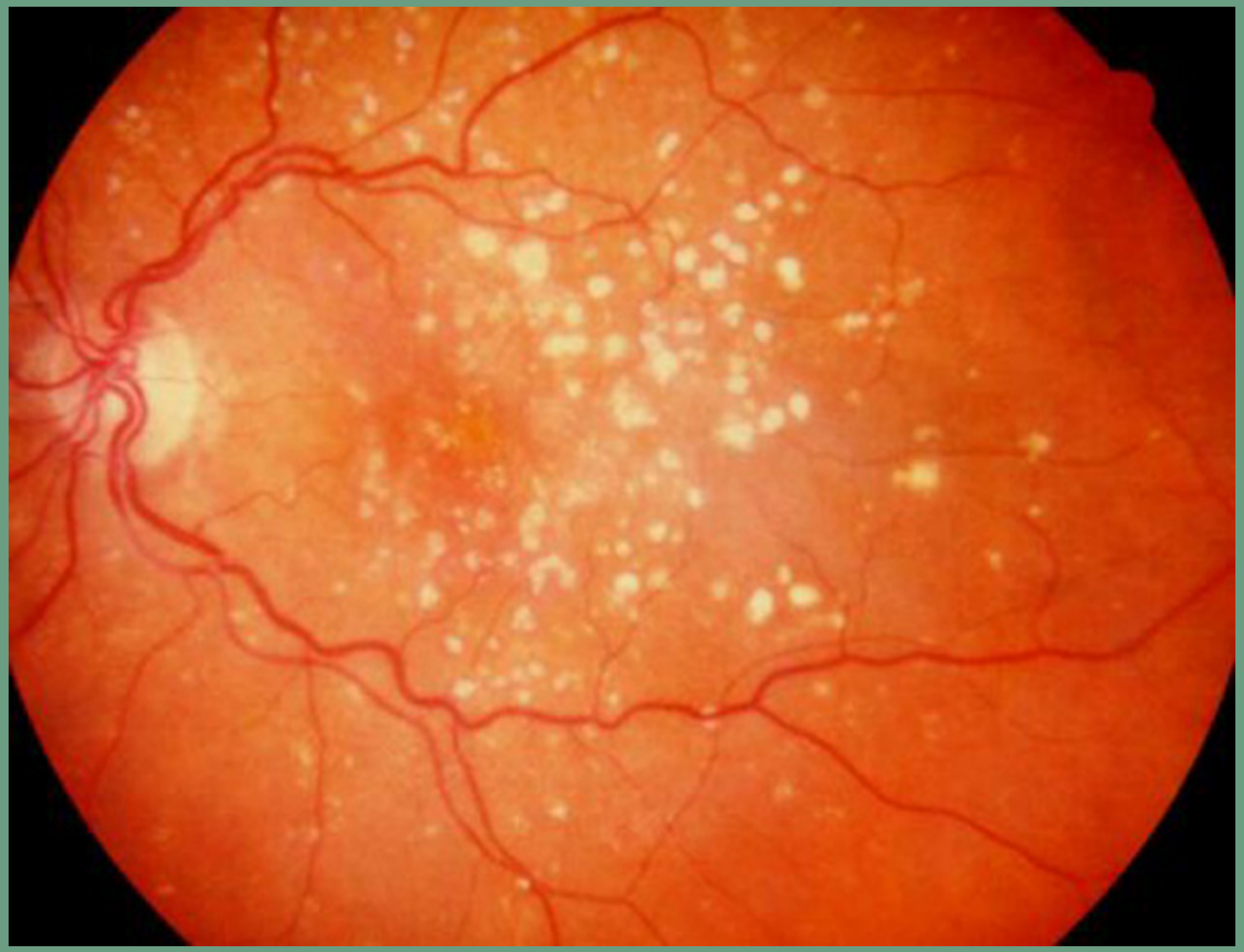

C. Abela-Formanek

Feuchte MD

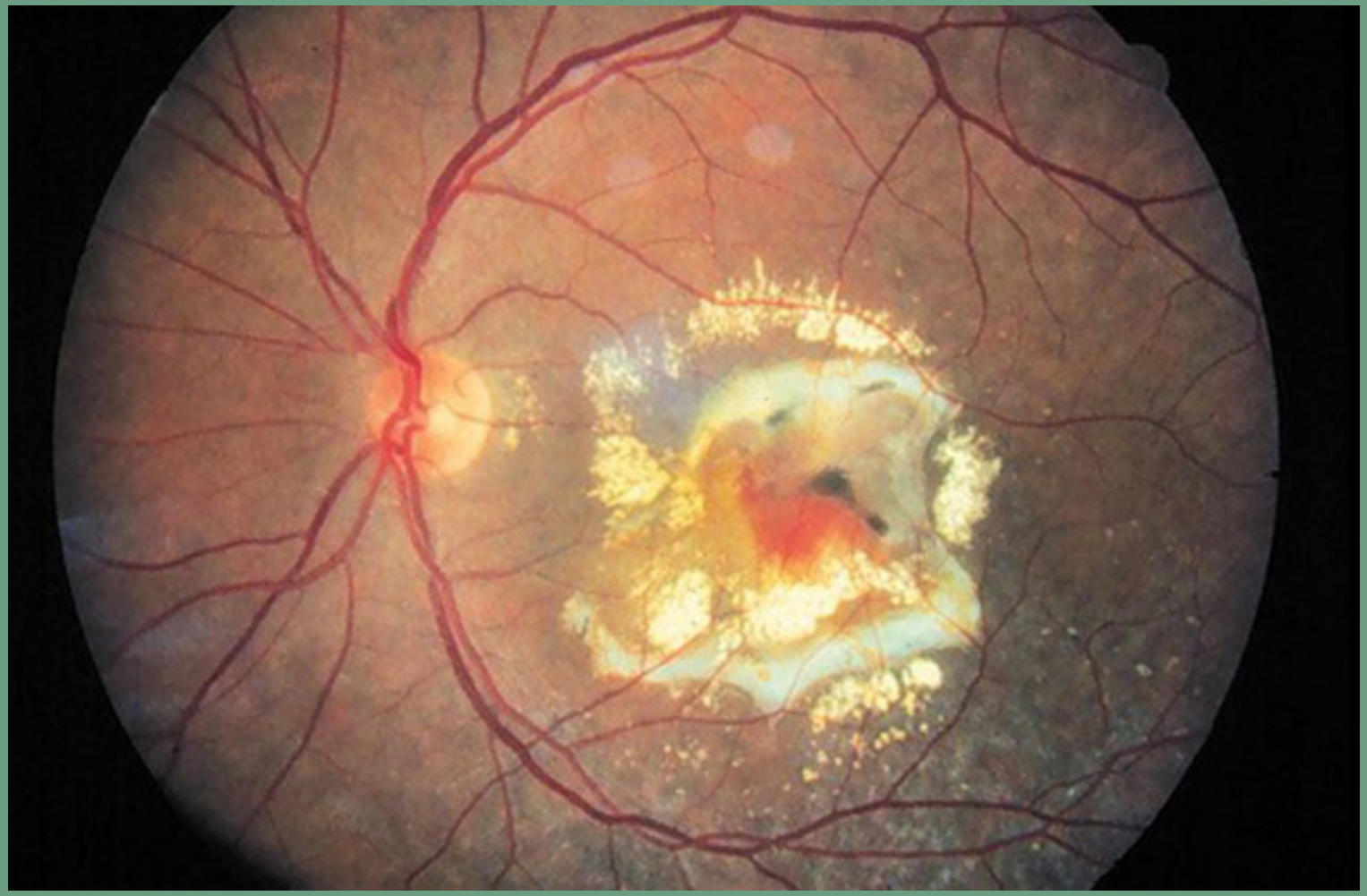

C. Abela-Formanek

Verlauf

- Verschlechterung von Sehschärfe, von Lesefähigkeit, Gesichter erkennen
- Es ist nicht mehr möglich, einen Gegenstand direkt zu betrachten (fixieren)
- Verschlechterung von Kontrastempfinden und von Farbsehen und
- von Anpassungsfähigkeit an veränderte Lichtverhältnisse sowie
- Erhöhung der Blendempfindlichkeit
- Erhaltung der Orientierung und Mobilität

Symptome

- Verzerrt, gebogen-sehen (Lesevermögen wird reduziert)
- Dunkle, vernebelte Fleckensehen
- Worte scheinen verzerrt oder unvollständig
- keine Schmerzen

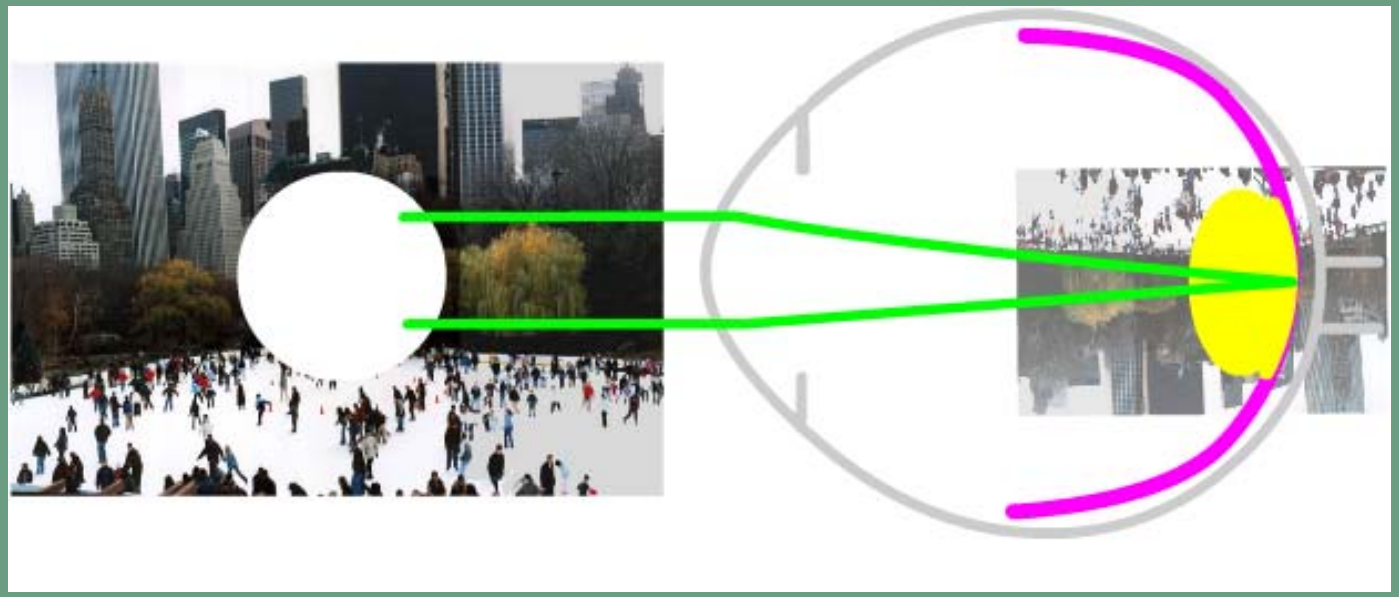

C. Abela-Formanek

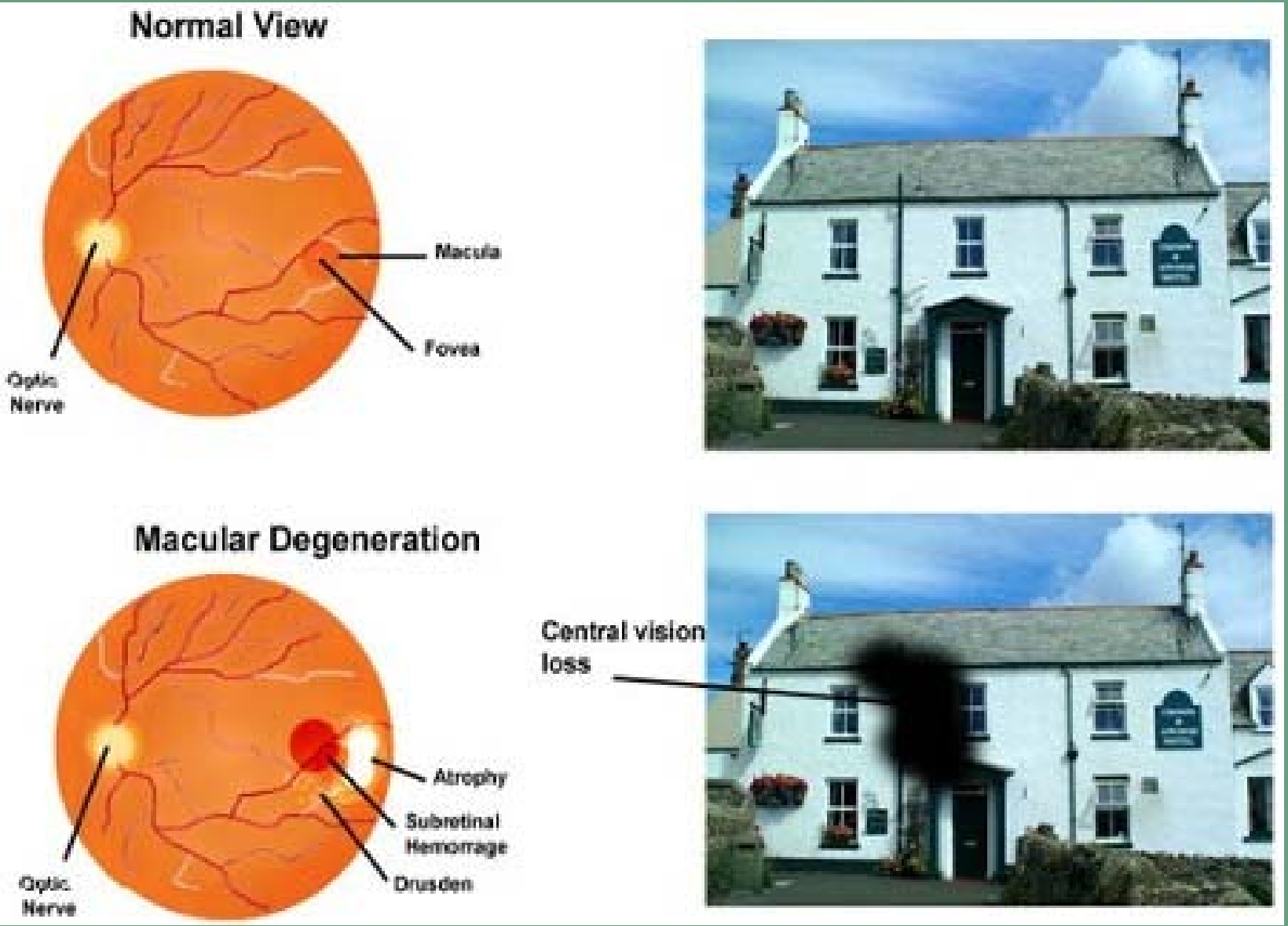

C. Abela-Formanek



C. Abela-Formanek

Mögliche Untersuchungen

- Untersuchung der Netzhaut
- Sehkraft-Untersuchung
- Amsler Grid Test
- Farb-Test
- Fluorescein Angiographie: neue Gefäßbildungen und Gefäßleakagen

Amsler Test



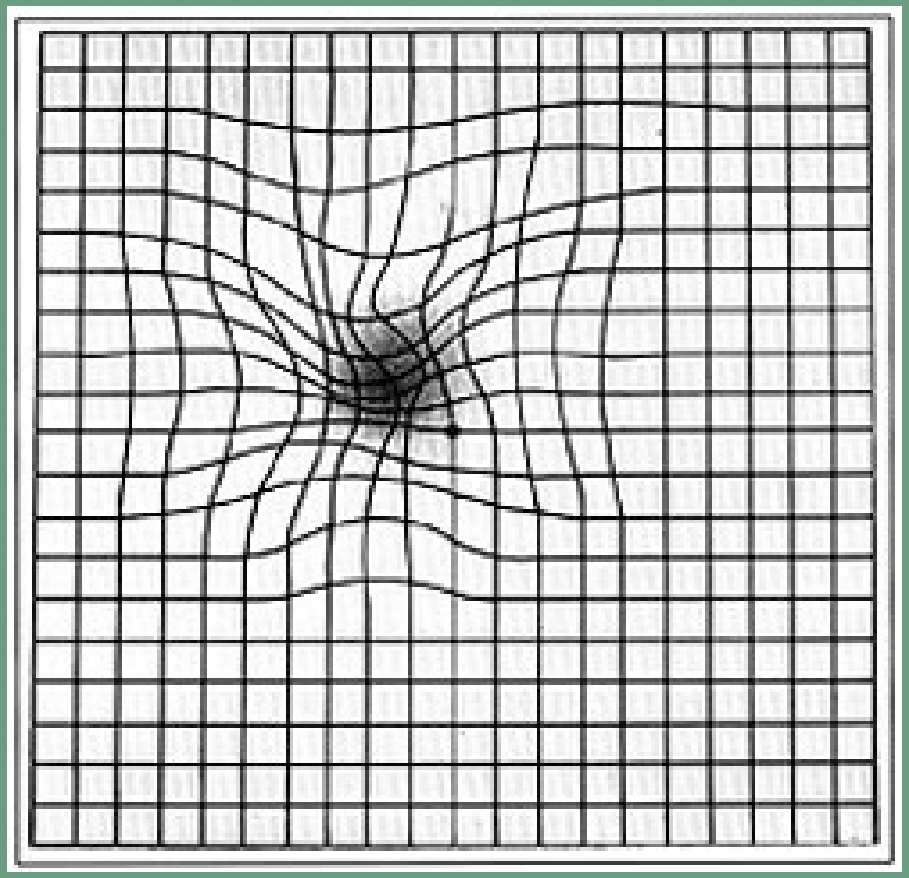

C. Abela-Formanek

Gesichtsfelduntersuchung

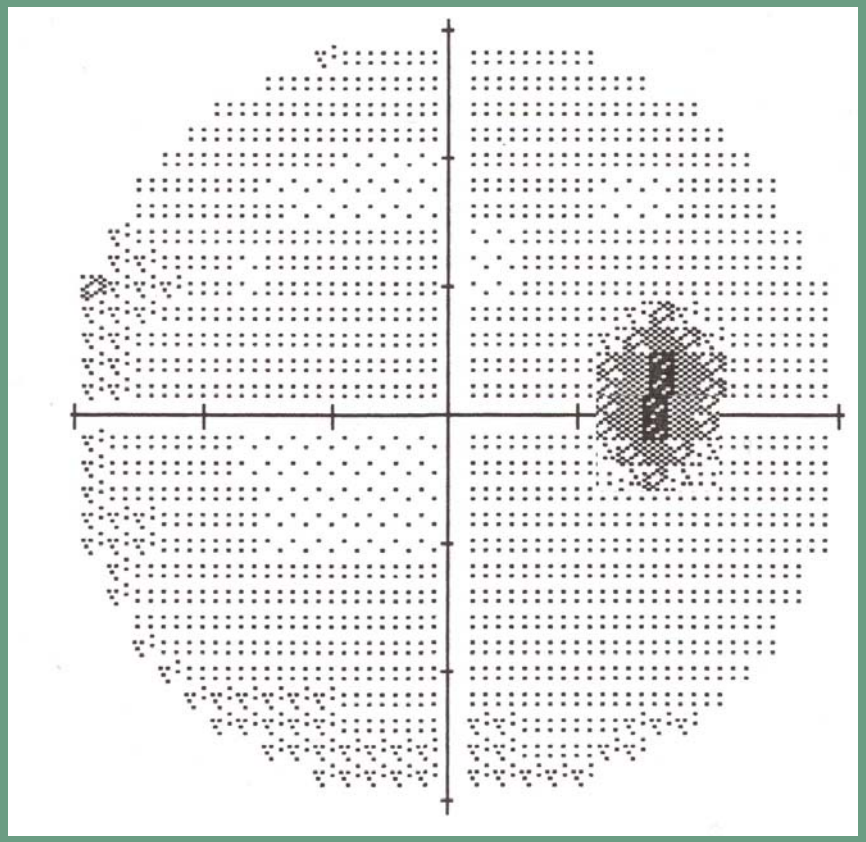

Normal



AMD

C. Abela-Formanek

Therapie und Forschung

- Trockene Makuladegeneration
  - Transplantation von Netzhautzellen
  - Pharmakologische Therapie
  - Ernährung, Antioxidantien
    - Vit. C 500 mg, Vit. E 400 IU, beta carotene 15 mg, Zink 80 mg,
      2 mg. Kupfer
  - Gen Therapie

Therapie und Forschung

- Feuchte Makuladegeneration
  - Laserkoagulation
  - Photodynamische Therapie (PDT)
  - Glaskörper Injektion von Cortison Therapie ± (PDT)
  - Glaskörper Injektion von “vascular endothelial growth factor (VEGF)” Inhibitor (MACUGEN®) ± (PDT)

WHO-Richtlinie für Sehbehinderung und Blindheit

- Sehbehinderung:
  - Sehkraft <0,3 aber ≥ 0,05
  - Gesichtsfeldeinschränkung < 20° am besseren Auge mit optimaler Korrektur

- Blindheit:
  - Sehkraft < 0,05
  - Gesichtsfeldeinschränkung < 10° am besseren Auge mit optimaler Korrektur

*By the 10th Revision of the of the WHO International Statistical Classification of Diseases, Injuries and Causes of Death

Pflegegeld

- Die Höhe richtet sich nach dem Pflegebedarf und insgesamt gibt es sieben Pflegestufen:

Pflegegeld

- Pflegegeld der Stufe 3 gebührt hochgradig sehbehinderten Menschen.
  - wer am besseren Auge mit optimaler Korrektur eine Sehleistung mit
    • einem Sehkraft ≤ 0,05 ohne Gesichtsfeldeinschränkung hat
    • Sehkraft ≤ 0,1 in Verbindung mit einer Quadrantenanopsie
    • einem Sehkraft ≤ 0,3 in Verbindung mit einer Hemianopsie hat
    • einem Visus ≤ 1,0 in Verbindung mit einer röhrenförmigen Gesichtsfeldeinschränkung

Pflegegeld

- Pflegegeld der Stufe 4 gebührt blinden Personen
  - wer am besseren Auge mit optimaler Korrektur eine Sehleistung mit
    - einem Sehkraft ≤ 0,02 ohne Gesichtsfeldeinschränkung hat
    - einem Sehkraft ≤ 0,03 in Verbindung mit einer Quadrantenanopsie
    - einem Sehkraft ≤ 0,06 in Verbindung mit einer Hemianopsie
    - einem Sehkraft ≤ 0,1 in Verbindung mit einer röhrenförmigen Gesichtsfeldeineinschränkung

DANKE FÜR IHRE AUFMERKSAMKEIT

claudette.abela-formanek@meduniwien.ac.at